

Bericht über die regelmäßige Benutzung der Detensor Liegeorthese 18%

von Maria Luise Stawicki
Rebberlaher Weg 18, 29229 Celle

Name: Fe (Name geändert)
Geboren: 1988
Diagnose: Thoracolumbale Skoliose
Beckenverwringung, Beinlängendifferenz

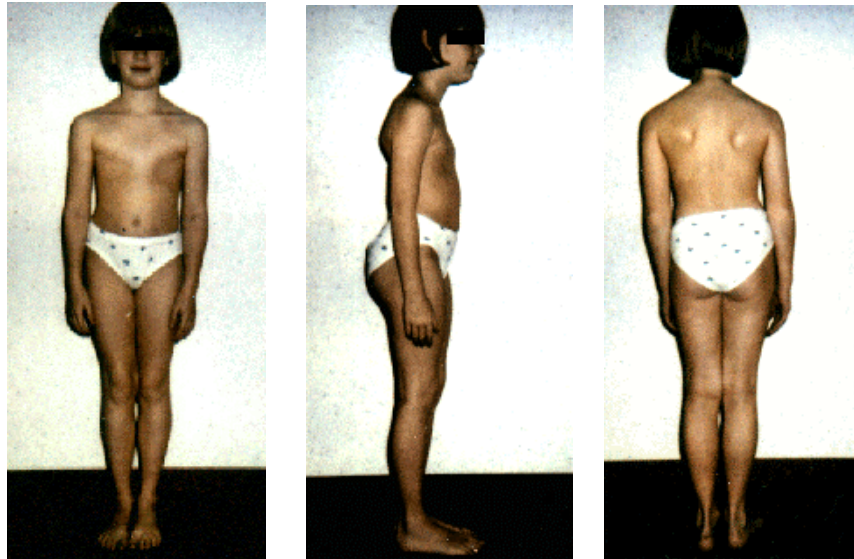
Therapie:

Vom 13.01.98 bis Dez. 1998 behandelte ich Fe mit der Bobath-Therapie 1x in der Woche
Weiterhin bekam sie 1x in der Woche KG. Eine Chiromanuelle Behandlung erfolgte durch einen
Orthopäden.

Von Mai 1998 bis Dezember 1998 lag Fe 2x am Tag auf der Detensor Liegeorthese 18% und
speziell vor meiner Behandlung.

Zur Zeit besteht eine Behandlungspause

Fe am 13.01.98



Fe am 10.11.98

